病院最前線シリーズ

病院最前線 2017

ニューズ・ウィーク日本版 2017.5.2/9号　掲載

医療法人社団 研英会

林眼科病院

一医専心

メディカルスペシャリティー

網膜硝子体治療

失明回避から視機能維持へ進化

働き盛りのビジネスパーソンも要注意！中高年に多い網膜硝子体の疾患とその最新治療を知る

林眼科病院 HAYASHI EYE HOSPITAL

林 研(はやし けん)
理事長兼院長

1982年、九州大学医学部卒業。86年ハーバード大学で角膜創傷治療の研究に携わる。89年、九州大学大学院卒業後、同大学医学部附属病院眼科教授助手を経て、98年林眼科病院院長に就任。

福岡・博多区にある林眼科病院は、外来治療から手術まで総合的に行う眼科専門の病院だ。白内障や緑内障はもちろん、網膜硝子体手術、角膜移植、外眼部手術など、さまざまな眼疾患に対して最適な治療法を提供している。

同院の林研院長によると、近年同院でも増加傾向にあるのが、中高年の眼底（網膜硝子体）疾患だという。

こと目に関わる疾患は、進行すると、視力を失う結果になることもあるため早期発見、早期治療が重要だと言われている。多くの症例、疾患の治療に当たってきた林眼科病院の医師たちに、眼底疾患の危険性からその治療法、最先端医療を駆使した治療法までを伺った。

中高年に多い眼底疾患 失明回避から視機能維持へ

「近年、網膜または硝子体の疾患に対する手術治療は大きく改善しています」

林院長によると、中高年の患者が多い、裂孔原性網膜剥離、糖尿病網膜症、黄斑円孔、黄斑上膜、加齢黄斑変性症などの眼底(網膜)疾患は、技術の発達、手術器具や医師の手技、そのほか様々な要因で目覚ましい発達を遂げており、特に手術を要する疾患については、飛躍的な進歩が見られるのだという。

「失明を防ぐということはもちろんですが、手術の主眼は、いま見えている状態、つまり患者さんの視機能を維持するということに移りつつあります」

昭和36年に診療所として開院した林眼科病院は、一貫して地域住民の眼科疾患「目にまつわる悩み」を解決し続けてきた。最先端眼科医療を提供すべく、最新理論に基づいた技術を持つ医師や最新鋭の機器の充実に務めてきた。

「手術の進歩のおかげで、現役で働く患者さんの視機能を維持することができるようになりました」

主な眼底疾患に対する網膜硝子体手術件数

	2014年	2015年	2016年
網膜剥離	210	196	244
糖尿病網膜症	59	61	77
黄斑円孔	101	110	93
黄斑上膜	326	350	328

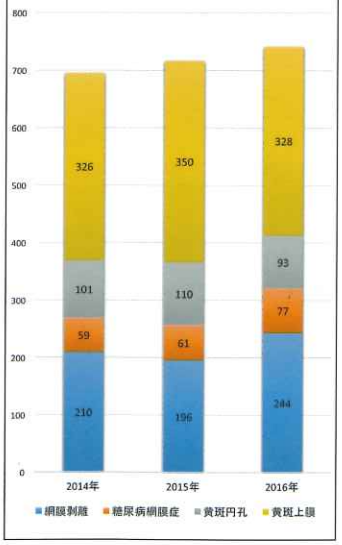

林院長が、最新技術のもたらした恩恵に挙げるのが、働き盛りのビジネスパーソン、現役世代の視機能の維持が可能になったことだ。

「中高年におこる主な網膜の病気は、裂孔原性網膜剥離、糖尿病網膜症、黄斑円孔、黄斑上膜、加齢黄斑変性症などが挙げられます。これらは、読者のみなさん

吉村 浩一
（よしむら こういち）
副院長
1984年、久留米大学医学部卒業、95年、同大学医学部講師、2008年同大学医学部准教授を経て現職。

にも起こり得る疾患です。適切な治療を行えば、視機能を維持できる可能性は高まっています」

今回は、中高年に見られる代表的な眼底（網膜）疾患である、裂孔原性網膜剥離、糖尿病網膜症、黄斑円孔、黄斑上膜、加齢黄斑変性症について、各疾患に対する治療の現状を林眼科病院の医師から紹介してもらおう。

加齢でも起きる網膜剥離

「網膜に裂け目ができて、網膜が剥がれるのが網膜剥離です」

ボクサーなどが衝撃によって罹患するイメージのある網膜剥離について説明してくれたのは、同院の副院長である吉村浩一医師。

「ボクシングなど外傷による強い衝撃を受けて網膜に裂孔ができて、剥がれてしまうこともありますが、外傷以外の原因でも剥離は起こります。」

一般的に、近視の強い人は網膜の周辺部が薄く、網膜剥離を発症しやすいという。特に、加齢に伴って硝子体の一部が液化し、後部硝子体剥離から網膜剥離を引き起こすのだという。「裂孔」と言っても特別な疾患ではなく、罹患する可能性のある疾患としてとらえるべきだというのが吉村医師の考えだ。

「光が当たっていないのに光が見える光視症や、目の前に蚊が飛んでいるように見える飛蚊症は、網膜剥離の前兆である場合があります。違うこともあるのですが、これらが出れば、網膜剥離かもしれないと、早めに受診していただくのが最良の選択です」

当たり前だが、網膜剥離を放置し、時間が経過していると視機能の維持が難しくなる。眼疾患の中でも緊急性の高い疾患でもあるので、網膜剥離の疑いが生じたら、速やかに専門の病院を受診すべきだろう。

糖尿病の合併症で失明も

患者数950万人、予備軍も含めれば数千万人は患者がいると言われる生活習慣病の代表、糖尿病も、眼底疾患と大きな関連がある。

平田 憲
（ひらた あきら）
1990年、熊本大学医学部卒業、カリフォルニア大学留学を経て、97年熊本大学医学部研究科卒業。2001年、熊本大学医学部講師、06年、佐賀大学医学部准教授を経て現職。

「糖尿病になって10年近く経つと、通常網膜の血液循環が悪くなります。血流が悪化すると、網膜に新生血管と呼ばれる血管ができてしまい、そこから出血したり、網膜に膜状の組織が形成されてしまう。これが増殖期の糖尿病網膜症です」

こう語るのは平田憲医師。糖尿病の合併症というと、人工透析が必要になる可能性のある糖尿病腎症、体の一部が壊死する糖尿病神経障害が有名だが、この糖尿病網膜症も糖尿病三大合併症の一つに数えられる。

「新生血管ができることで酸素不足が起き、増殖糖尿病網膜症を起こします。放置すると失明のリスクがあります」

糖尿病の合併症で、近年早期手術を受ける患者が増加しているのが糖尿病網膜症だという。治療法の発達で、早期発見できれば手術で失明を回避できる確率が上がっている。それでも、進行度、ステージによって治療法が変わるのが実情だという。

「血糖コントロールがうまく行っていても、10年、15年経つと何らかの変化は現れるケースが多い。『内科は受診しているけど目のことは気がつかなかった』と言う患者さんも多く、糖尿病の患者さんはできれば定期的に受診していただきたいですね」

ステージによって適切な治療法が変わるのは当然だが、眼科疾患の場合は、失明リスク、視機能維持の観点で見ても経過時間で「できること」が刻一刻と変わっていく。進行すると緑内障を併発するケースもあり、そうなると視力予後が悪化するという。

「網膜へのレーザー照射治療などの手術治療を早期に選択するほうが、視力予後が良いのは間違いありません。糖尿病の方は、視力が低下する前からの定期検診が重要です」

また、佐藤達彦医師によると、網膜視機能に大きな影響を与える黄斑に浮腫が起きた場合は慢性化するリスクが高くなるという。

「新生血管の活動を抑える治療として注目を集めている抗VEGF剤を眼内注入しても、再発を繰り返す場合があるのです。再発を繰り返すと、網膜の形態が変化して視力維持が難しくなります。」

佐藤医師は、抗VEGF剤の治療効果や患者の状況を見極めながら、適切な時期に手術治療を選択することも視野に入れるべきだと説明する。

OCT（光干渉断層計）による各疾患の診断画像

正常

黄斑円孔

加齢黄斑変性

糖尿病黄斑浮腫

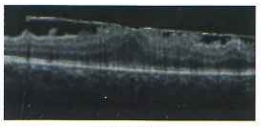

黄斑上膜

画像診断が大幅に進化 光干渉断層計（OCT）の普及

光干渉断層計（OCT）の発達・普及に

より、早期に発見できるようになった疾患もある。黄斑に穴が空いてしまう黄斑円孔は、視野の中心部が見えなくなったり、物が歪んで見える症状が進行する。自分の視覚に大きな変化があれば異常や異変に気がつくはず、と思いがちだが、両眼で見ていると見え方に違和感を自覚するのはそれほど簡単ではないようだ。

「ゆっくりと悪化すると、自分が見ているものをある程度脳が補正してしまうために、発見が遅れるというケースも少なくありません」

真鍋伸一医師は、黄斑円孔の早期発見の難しさを指摘する。それを解決したのが、眼底を三次元で解析できるOCTによる画像診断だ。

網膜の断層画像を正確に撮影することができ、従来の診察や眼底検査だけではわからなかった諸症状を素早く把握することができるようになった。

真鍋 伸一
（まなべ しんいち）
病棟部長

1993年、北海道大学医学部卒業、2000年バーナム研究所に留学。03年、京都大学大学院医学研究科修了後に現職。

早期手術の傾向にある黄斑上膜

「黄斑の表面に膜が張る黄斑上膜もOCTの普及で早期に発見ができるようになりました」

そう語った佐藤医師は、「ものが歪んで見える」という自覚症状があっても比較的視力低下が少なく、良性疾患のため放置される傾向にあった黄斑上膜についても、OCTの所見をもとに、早期の手術という選択も増えていると説明する。

「黄斑円孔は、硝子体手術を行えば治癒率は90％超ですが、一旦穴が大きくなると閉じにくくなり、視機能の予後も悪くなってしまいます」（真鍋医師）

「黄斑上膜も膜が厚くなると、網膜自体を牽引して神経組織や血管の変形を起こします。そうなると手術で膜を剥がしても視機能が回復しません。OCTにより、細かい形態の変化が捉えられるようになり、早期発見ができるようになりました」（平田医師）

診断機器の発達と術式、技術の発達は両輪。OCTが早期発見に貢献し、最新技術を用いた手術の効果を高めている。

見え方の異常を自己診断するアムスラーチャート



片目ずつ中央の黒い点を見つめることで視覚異常をセルフチェック

眼底疾患の場合は、図のように選が歪んで見えるなどの異常が

技術の発達が可能にした早期発見、低侵襲の早期治療

眼底の奥深くにある脈絡膜に異常血管ができ、浮腫や出血を起こすのがメディアでも話題の加齢黄斑変性だ。その名の通り、加齢により黄斑に異常血管が生じる疾患で、進行すると血管が網膜の下まで上がってくる。

「血管を小さくする抗VEGF剤の眼内注入を行うが、再発を繰り返して、血管が拡大する場合もあります」

平田医師の説明に佐藤医師が続ける。

「新生血管が進行すると、黄斑付近の網膜下に広範な出血を起こし、硝子体内まで出血が及ぶこともあります。このような場合は、出血を移動させたり、除去したりする手術を行います」

技術の発達によって、ある程度進行を抑えられるようになってきているが、加齢黄斑変性は症状が多様なため、早期の治療がその後の経過を大きく左右する。

「視野の歪みを感じたら、早めの眼科受診を」と言うのが、医師の共通の見解だ。

眼底（網膜）疾患は、さまざまな原因、症状で視覚機能が低下し、ときには失明する可能性もあるが、早期発見、早期治療によってそのリスクは大幅に軽減される。

「目を手術することに対して抵抗を持つ方がいらっしゃると思いますが、眼科治療は失明回避ではなく、視機能維持へ大きく変化しています。加えて、硝子体手術も小さな切開で、かつ短時間で行える低侵襲手術が主流です」

吉村副院長によれば、医療技術の進歩によって眼科手術の低侵襲化が大きく進んでいるという。

「働き盛りのビジネスパーソンの方にとっては、短期間での社会復帰が可能な点もメリットになり得るのではないでしょうか。しかし、大切なのは目に違和感、異常を感じたらできるだけ早く眼科を受診していただくことです」

短期間で低侵襲の手術が行えるようになったいま、自分の視機能、目の健康や状態について改めて考えてみる必要がありそうだ。

佐藤 達彦
（さとう たつひこ）

2001年大阪大学医学部卒業、2009年大阪大学医学部博士課程修了。2015年にカリフォルニア大学international fellowship program修了。大阪大学医学部助教を経て現職。

医療法人社団研英会
林眼科病院

〒812-0011
福岡市博多区博多駅前4-23-35
予約専用番号 受付:9:00～17:00
初診:092-431-1680
再診:092-483-2560
【診療時間】月～金曜日 9:00～12:30／13:30～17:00
土曜日 9:00～12:30
※受付は診療時間の1時間前までにお願いいたします。
【休診日】日・祝日
http://www.hayashi.or.jp/